
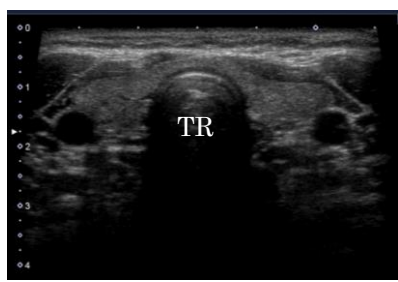
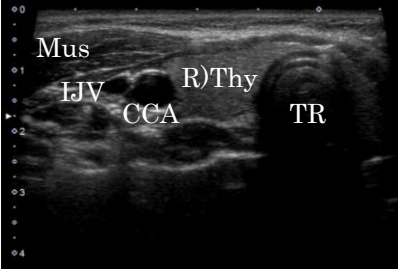
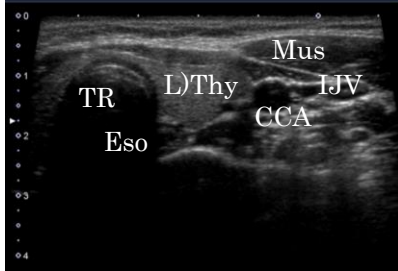




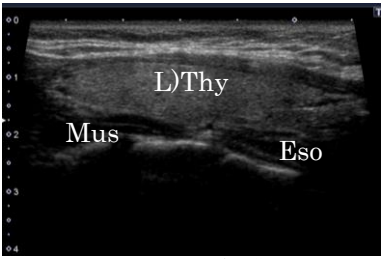
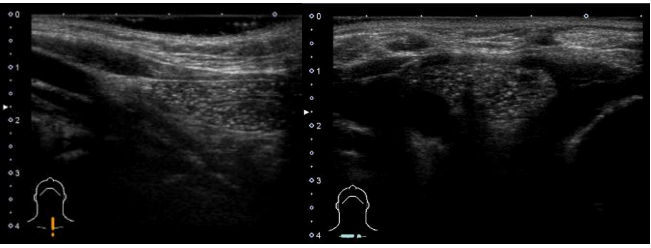


走査	描出像	観察部位	走査法	注意事項
横断走査 	 TR : 気管	右葉 左葉 峡部 気管 食道 前頸筋群	頸部正中に探触子を横に置き、上極から下極にかけて甲状腺が描出されなくなるまで平行走査を繰り返す。	甲状腺下極が縦隔内に至っている場合は縦隔側に探触子を傾げるのぞき込むようにして描出する。 年少者で胸腺がみられた場合、内部に多数の微細な高エコーを伴う低エコー域として描出される【注1】。
横断走査 	 R)Thy : 甲状腺右葉 IJV : (右)内頸静脈, CCA : (右)総頸動脈 TR : 気管, Mus : 胸鎖乳突筋	右葉 峡部 気管 (右)総頸動脈 (右)内頸静脈	右側頸部に探触子を横に置き、上極から下極にかけて甲状腺が描出されなくなるまで平行走査を繰り返す。	
横断走査 	 L)Thy : 甲状腺左葉 IJV : (左)内頸静脈, CCA : (左)総頸動脈 Eso : 食道, TR : 気管, Mus : 胸鎖乳突筋	左葉 峡部 気管 食道 (左)総頸動脈 (左)内頸静脈	左側頸部に探触子を横に置き、上極から下極にかけて甲状腺が描出されなくなるまで平行走査を繰り返す。	食道の多くは左葉背側にみられる。 まれに食道憩室が甲状腺内へ突出してみられることがある。内部の高エコーがガス像であり嚥下などで動くことを確認し、石灰化を伴う腫瘍と間違わないように注意する【注2】。
縦断走査 	 Isthmus : 峡部 Cricoid : 輪状軟骨, TR : 気管	峡部 気管 輪状軟骨	正中に探触子を縦に置き、峡部が描出されなくなるまで平行走査を繰り返す。	錐体葉の存在も意識して走査する。 同部や輪状軟骨周辺の腫瘍と喉頭前リンパ節との鑑別にも注意が必要。
縦断走査 	 R)Thy : 甲状腺右葉 Mus : 頸長筋	右葉	右側頸部に探触子を縦に置き、甲状腺の最大長軸断面を描出後、甲状腺が描出されなくなるまで、基本的に平行走査を繰り返して観察する。 部位によって扇動走査を加える場合、扇動走査は死角を作る可能性があることを注意して行う。	甲状腺が大きく、プローブ幅を超える場合には、2~3区域に分けて平行走査を行う。

<p>縦断走査</p> 	 <p>L)Thy : 甲状腺左葉 Eso : 食道, Mus : 頸長筋</p>	<p>左葉 食道</p> <p>左側頸部に探触子を縦に置き、甲状腺の最大長軸断面を描出後、甲状腺が描出されなくなるまで、基本的に平行走査を繰り返して観察する。部位によって扇動走査を加える場合、扇動走査は死角を作る可能性があることを注意して行う。</p>	<p>甲状腺が大きく、プローブ幅を超える場合には、2~3区域に分けて平行走査を行う。</p>
<p>【注1】胸腺（6歳児）</p> 	<p>【注2】食道憩室</p> 