


●基本走査

【縦と横の2方向走査】



(右乳房を例とする)

【解説】

図の経路のように探触子を縦方向と横方向それぞれで、観察断面に隙間が生じないように少しずつ経路をずらして走査する。複数の異なる方向での走査を組み合わせる。

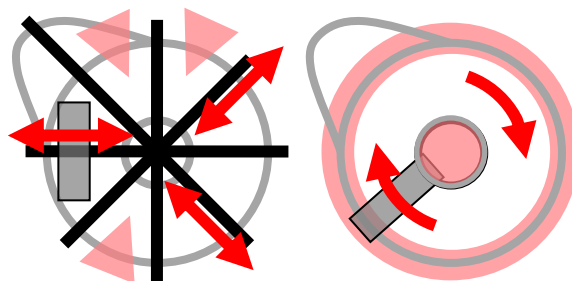
【注意点】

一連の動きで乳房全体をくまなく、かつ広めに走査して全体像を把握しやすい走査法。図に示した経路・行程の数にはこだわらなくてよく、被検者の乳房の大きさなどによって適宜増加すべきである。また、脂肪性乳房などで走査した範囲が把握しにくい場合にはゆっくり走査したり、適宜往復を繰り返したりなど、一連続の走査でなくても見逃しを防ぐための工夫が必要。経路の方向も厳密な縦横ではなく傾きが生じることもありうる。

走査の方向によって、どうしてもビームがまっすぐ当たりにくい面もあるため、複数の方向による走査を行うことが望ましい。

●補助的走査

【放射状走査や回転走査】



(右乳房を例とする)

【解説】

腺葉の基本的な配置に沿った走査。

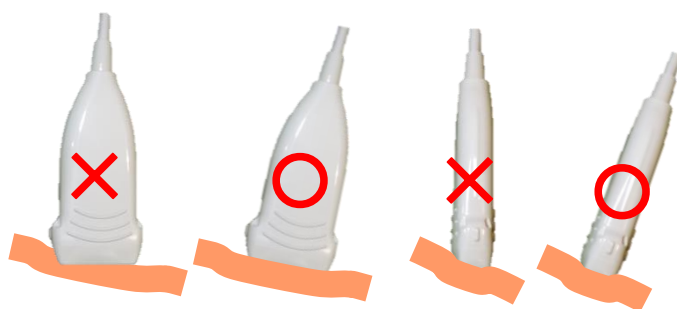
放射状走査では乳管の短軸方向に、回転走査では乳管の長軸方向と腺葉に沿った観察となる。図には走査方向を一例として記載する。

【注意点】

病変と乳管（乳頭）との関連を観察するのに適切な走査である。

辺縁部分など（図には一部のみ抜粋して記載）をカバーするには不安があるといわざるをえず、全体を観察する走査というよりは病変と周囲の関連を観察するといった補助的な走査ととらえるべきであろう。

●探触子の角度



【解説】

探触子は左右、前後ともに傾けず皮膚にまっすぐ当てることを心掛ける。探触子の傾きは目で探触子を見て確認するのではなく、画面に描出される画像で確認する。目に見えるような傾きや浮きは問題外で、探触子の傾きやわずかな浮きは描出されている画像のボケで気が付くようになりたい。

【注意点】

最近の装置では高い空間分解能の実現のために、探触子の周波数を高くしてスライス方向のビーム幅も細く絞られている。そのため探触子の傾きによってビームの入射が妨げられ十分は反射信号が得られなくなって、画像の明瞭性が低下し、暗く超音波の減弱が目立つなど画質が低下しやすくなる。

●探触子の圧

【解説】

探触子は密着する程度の軽い圧を加えるにとどめる。圧迫のし過ぎはコントラストが低下しかえって画質の低下を招く。また画像が欠損しなくても探触子が浮きかけると探触子が傾いているのと同じように画像の明瞭性が低下する。画像が明瞭に描出される適切な圧を習得することが重要である。

●記録

【異常のない場合】

左右それぞれ最低 1 断面，できれば数断面を記録する。

<記録例>

- ・乳頭部分と直下を記録する。

これは乳頭直下の観察を怠らない意識づけを意図している。

- ・被検者の乳腺の特徴が現れている断面を記録する。

乳腺と脂肪の多寡など，その乳腺の特徴や全体像を把握する意識づけを意図する。

<注意点>

記録することが目的ではなく，意図のある記録を行うことが重要であり，決まった断面だけ記録すればよいというような検査は慎むべきである。

【嚢胞】

- ・ 1 断面のみの記録でよい。
- ・ 多発している場合は多発していることがわかるような代表的断面を記録する。

【腫瘤（嚢胞と断定できない腫瘤も含む）】

- ・ 最大断面とそれに直交する断面を記録する。
- ・ その病変の特徴が現れている断面を記録する。

<記録例>

- ・ 嚢胞形成や石灰化を思わせる点状高エコーなど腫瘤内部の性状がわかる断面。
- ・ 境界線断裂の有無や，乳管や皮膚との連続性，他の病変の有無と相互の位置関係など周囲への拡がりが見える断面。

【非腫瘤性病変】

- ・ 腫瘤に準じて，その病変の特徴がわかる断面を記録する。
- ・ 特に乳腺の厚みの増加や乳管拡張など非腫瘤性病変特有の特徴となる断面や，比較のために同側他領域や対側同部位も記録する。